

Stenosi aortica severa nell'anziano ed emorragia intestinale criptogenetica (sindrome di Heyde): caso clinico

Liliana Pennacchietti, Pier Luigi Capone

Divisione di Cardiologia, Ospedale Civile "A. Murri", ASL 11, Fermo (AP)

Key words:

Aortic stenosis; Heyde syndrome; Intestinal bleeding.

The Heyde syndrome describes the association between calcific aortic stenosis and intestinal bleeding. The pathophysiologic link between both entities has remained unclear so far. In several studies the intestinal bleeding has been attributed to angiodysplasia of the gut, with following cessation of the bleeding after replacement of the aortic valve. A case report.

(Ital Heart J Suppl 2004; 5 (9): 741-745)

© 2004 CEPI Srl

Ricevuto il 26 maggio 2004; nuova stesura il 24 settembre 2004; accettato il 29 settembre 2004.

Per la corrispondenza:

Dr.ssa Liliana Pennacchietti

Via Mossa, 21

63023 Fermo (AP)

E-mail: lilpenn@tin.it

Introduzione

Da quando, nel 1958, Heyde descrisse per primo l'associazione tra stenosi aortica severa e sanguinamento delle vie digestive nell'anziano, numerosi studi si sono occupati della sindrome che da lui prende il nome, cercando di determinarne la prevalenza e l'eziologia, animando un interessante dibattito che presenta, però, ancora molti punti oscuri. Riportiamo un caso di una paziente anziana con stenosi aortica severa e rettorragia massiva.

Caso clinico

Donna di 72 anni affetta da stenosi aortica, diagnosticata da circa 30 anni in occasione di un intervento chirurgico di isterec-tomia totale, veniva alla nostra osservazione per comparsa di angor e dispnea da sforzi lievi da qualche mese.

Nell'anamnesi non erano riportati episodi precedenti di sanguinamento occulto o manifesto gastrointestinale; come comorbidità era riferita un'osteoporosi di grado lieve-moderato. La terapia a domicilio era costituita da enalapril 20 mg e nitroderivato transdermico 10 mg. Gli esami di laboratorio degli ultimi 3 mesi evidenziavano una lieve anemia (emoglobina 11.5 g/dl) con lieve riduzione della conta piastrinica ($116\ 000/\text{mm}^3$).

L'ECG mostrava ritmo sinusale con evidenti segni di ipertrofia e sovraccarico ventricolare sinistro. La radiografia del torace

mostrava diffusa accentuazione della trama interstiziale con ombra cardiovascolare nei limiti. L'eco color Doppler cardiaco evidenziava una calcificazione massiva delle cuspidi aortiche con marcata riduzione dell'apertura sistolica e l'entità della stenosi era definita severa, sulla base di un gradiente medio di 75 mmHg, di una velocità di picco > 5 m/s (Fig. 1) e un rapporto $\text{VTI}_{\text{LVOT}}/\text{VTI}_{\text{AO}}$ di 0.19, (non veniva calcolata l'area con l'equazione di continuità per l'oggettiva difficoltà nel definire il diametro del tratto di efflusso del ventricolo sinistro per la presenza di massiva calcificazione), in presenza di una normale gittata cardiaca e frazione di eiezione. Associate erano una lieve insufficienza mitralica e insufficienza tricuspide con normali valori pressori sistolici in arteria polmonare.

La comparsa dei sintomi, correlati alla severità del vizio valvolare, poneva indicazione chirurgica di sostituzione valvolare aortica e quindi la paziente veniva avviata a studio ventricolo-coronarografico (presso un altro ospedale).

Il giorno precedente il cateterismo, la paziente presentava una violenta e massiva rettorragia con grave anemizzazione, che richiedeva la somministrazione di 10 trasfusioni di concentrato di emazie.

Vennero eseguite una pancoloscopia, che evidenziava soltanto numerosi diverticoli del sigma, e un'esofagogastroduodenoscopia in cui si rilevava una gastrite erosiva antrale e una bulbite erosiva del duodeno entrambi di lieve entità; non erano osservati segni di sanguinamento recente in

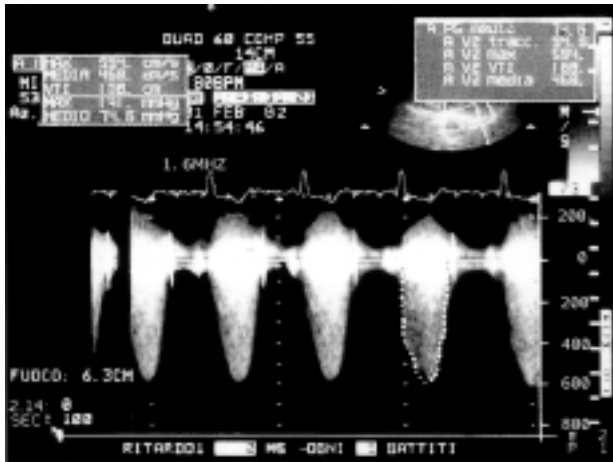


Figura 1. Registrazione di flusso sistolico ad elevata velocità attraverso la valvola aortica che mostra un gradiente medio di 75 mmHg.

tutti i tratti esplorati con l'endoscopia. All'arteriografia selettiva dell'arteria mesenterica superiore non si apprezzavano lesioni stenotiche significative su tutti i rami arteriosi opacizzati, né spandimenti di mezzo di contrasto nel lume dei segmenti intestinali.

Venne eseguita anche una tomografia computerizzata dell'addome e pelvi con mezzo di contrasto, in cui non si osservavano lesioni focali degli organi ipocondriaci, né linfadenomegalie addominali e pelviche, né versamento intra- o retroperitoneale, né masse patologiche endo-addominali.

Tra gli esami di laboratorio erano presenti valori elevati della latticodeidrogenasi (580 mU/ml) e riduzione della protidemia totale (4.3 g/l); l'emocromo mostrava anemia moderata (emoglobina 9.2 g/dl, ematocrito 27.7%), lieve piastrinopenia con presenza di aggregati piastrinici e piastrine con diametro aumentato. Normali erano il tempo di protrombina, il tempo di tromboplastina parziale, il fibrinogeno e la sideremia. Nell'occasione non venne determinato il tempo di emorragia, esame che mostra alta sensibilità nella valutazione della funzione piastrinica. Prima dell'episodio di rettorragia la paziente non aveva assunto farmaci anticoagulanti, né antiaggreganti piastrinici e né antinfiammatori non steroidei.

Successivamente la paziente presentava alcuni episodi di melena, di lieve entità. Alla stabilizzazione del quadro clinico, veniva dimessa a domicilio con terapia gastroprotettiva e nitroderivato transdermico e si eseguiva il cateterismo cardiaco circa 40 giorni dopo. La coronarografia mostrava una normale canalizzazione delle coronarie con ponte muscolare nel tratto medio della discendente anteriore.

Alla paziente veniva quindi sostituita la valvola stenotica con protesi biologica in circolazione extracorporea. Il postoperatorio era privo di complicanze.

Ad un follow-up di almeno 2 anni dall'intervento, la paziente è asintomatica, non ha più manifestato episodi di sanguinamento delle vie digestive (Hemocult

test ripetutamente negativi, normalizzazione dell'emocromo e conta piastrinica), ed è in terapia con beta-bloccante e ticlopidina.

Discussione

La stenosi aortica calcifica severa si può associare ad una maggiore propensione al sanguinamento nell'anziano. La manifestazione clinica prevalente è data dal sanguinamento, occulto o manifesto, delle vie digestive nei pazienti con angiodisplasia intestinale, ma sono stati riportati anche casi di epistassi ricorrenti¹, di petecchie ed ecchimosi.

La prevalenza della sindrome di Heyde è del 15-25%, come risulta dai dati degli studi principali, ad eccezione di pochi studi retrospettivi che riportano valori significativamente più bassi, con un minimo di 1.6%².

L'angiodisplasia è una lesione degenerativa acquisita localizzata prevalentemente nel ceco e nel colon ascendente, costituita da teleangectasie con pareti molto sottili e rappresenta una causa relativamente frequente di sanguinamento, acuto o cronico, nell'anziano.

Galloway et al.³ sono stati i primi ad evidenziare, con esame angiografico, anomalie artero-venose localizzate nel colon destro in pazienti che presentavano stenosi aortica e sanguinamento delle basse vie digestive.

I meccanismi eziopatogenetici della sindrome di Heyde non sono ancora ben chiari e probabilmente sono multifattoriali. La stenosi aortica calcifica severa può indurre un'ischemia cronica della mucosa del colon che può esitare in angiodisplasia, in quanto è riconosciuto che l'ischemia induce la formazione di fattori angiogenetici. Lo studio di Batur et al.⁴ è forse quello che ha dimostrato in maniera più convincente l'esistenza di una relazione tra la stenosi aortica e le malformazioni artero-venose del tratto gastrointestinale, sia per l'ampio numero di pazienti che per la completezza dei dati strumentali utilizzati nello studio (endoscopia, angiografia ed ecocardiografia).

Rogers⁵ esprime il suo dissenso nel chiamare questa sindrome con il nome di Heyde, il cui contributo è stato la descrizione osservata tra stenosi aortica e sanguinamento gastrointestinale di origine oscura, poiché egli ritiene che qualsiasi altra malattia cardiaca, vascolare o polmonare, potrebbe associarsi ad anomalie vascolari acquisite del tratto gastrointestinale. La sede preferenziale nel ceco di tali lesioni si spiegherebbe con la particolare irrorazione di questa parte anatomica, rappresentata da arterie di tipo terminale della mesenterica superiore, e con l'abbondante contenuto anaerobico al quale viene esposta la mucosa, tale da creare un'ipossigenazione della mucosa colica. Da uno studio di Rogers⁶ risulta che nessuno dei pazienti con sanguinamento gastrointestinale aveva una stenosi valvolare aortica ma tutti avevano una malattia cardiovascolare; egli sottolinea⁵ che non tutti i pazienti con stenosi aortica sviluppano angiodisplasie e in molti casi queste le-

sioni vengono riscontrate del tutto casualmente durante un esame endoscopico del tratto gastrointestinale, senza poter evidenziare un'altra patologia associata.

Greenstein et al.⁷, in uno studio retrospettivo, sottolineano la maggiore e significativa prevalenza della stenosi aortica rispetto alla stenosi mitralica in associazione all'emorragia intestinale ($p = 0.001$) e, sulla base di questa osservazione, suggeriscono che il meccanismo patogenetico dell'ectasia vascolare colica potrebbe essere attribuito all'anomala onda pulsatoria arteriosa determinata dalla stenosi, piuttosto che all'intermittente ostruzione cronica del plesso venoso sottomucoso.

Questa considerazione è stata suggerita anche nei pochi casi descritti di angiodisplasia intestinale associata a cardiomiopatia ipertrofica ostruttiva⁸, dove si ritiene che il meccanismo patogenetico più probabile sia dato dal tipo di onda pulsatoria, che crea ischemia e degenerazione della mucosa.

Da alcuni studi sembrerebbe che alla base del quadro clinico potrebbe esserci una disfunzione piastrinica acquisita. Un'anomalia dell'emostasi primaria è stata documentata in pazienti con stenosi aortica severa e aumentato tempo di sanguinamento⁹; in condizioni di alto stress/trauma, come in presenza di cuspidi aortiche fortemente calcifiche, si instaura una disfunzione piastrinica, palesata da un tempo di sanguinamento allungato con possibili emorragie in sedi diverse.

Vincentelli et al.¹⁰ hanno dimostrato che in una percentuale variabile tra 62 e 92% dei pazienti con stenosi aortica severa è presente la sindrome di von Willebrand tipo 2A, caratterizzata da alterata aggregazione piastrinica con formazione di aggregati piastrinici intravascolari e conseguente lieve trombocitopenia, ridotta attività procoagulante del fattore VIII secondaria a carenza dei multimeri ad alto peso molecolare. Lo studio dimostra la regressione della sindrome già nel primo giorno dopo la sostituzione valvolare, con tendenza a ripresentarsi nei casi in cui si crea un "mismatch" tra paziente e protesi, in particolare quando l'area effettiva della protesi risulta $< 0.8 \text{ cm}^2/\text{m}^2$.

La stenosi aortica può complicarsi con la malattia di von Willebrand tipo 2A e l'angiodisplasia intestinale è una comune causa di sanguinamento nei pazienti anziani con la malattia di von Willebrand acquisita o congenita: Warkentin et al.¹¹, in un commento su *Lancet*, suggeriscono che il link tra le due malattie possa essere la malattia di von Willebrand, e cioè che la stenosi aortica potrebbe condurre a un deficit reversibile dei polimeri più grandi del fattore von Willebrand e quindi spiegare l'associazione con l'emorragia intestinale. Forse le anomalie vascolari come le ectasie venose comunemente osservate nei pazienti anziani potrebbero essere più suscettibili di andare incontro a sanguinamento quando è associato un difetto acquisito della coagulazione come la disfunzione del fattore von Willebrand¹².

Molti casi in letteratura riportano una completa remissione del sanguinamento dopo la sostituzione val-

volare aortica^{1,13,14} e alcuni casi di emorragia intestinale, trattati prima con terapia chirurgica¹⁵ e/o endoscopica, continuavano a presentare il sanguinamento che cessava solo dopo la sostituzione della valvola.

Alcuni autori¹⁶ ritengono più indicata la protesi biologica e non la meccanica, la quale necessita di terapia anticoagulante, che potrebbe promuovere il sanguinamento delle lesioni displasiche. In alcuni casi giudicati inoperabili per la presenza di gravi comorbidità, la somministrazione di alte dosi di acido ascorbico sembra avere un beneficio nel ridurre e anche arrestare l'emorragia, sia nel trattamento acuto che cronico¹⁷.

Interessante il caso clinico di cessazione del sanguinamento gastrointestinale in un paziente con stenosi subaortica ipertrofica dopo trattamento con betablocante¹⁸.

Nel nostro caso sono state evidenziate alterazioni potenzialmente emorragipare, soprattutto nell'anziano, quali i diverticoli del sigma e la gastroduodenite erosiva, ma non è stata diagnosticata l'origine del sanguinamento sia con esame endoscopico che arteriografico, tuttavia la sede dell'emorragia può rimanere criptogenetica anche dopo ripetuti esami e in alcuni casi le lesioni angiodisplasiche si diagnosticano solo con il riscontro autoptico¹⁹. È possibile che le lesioni responsabili del sanguinamento siano "sfuggite" all'indagine endoscopica perché troppo piccole o perché non più presenti al momento dell'esame. La colonscopia può risultare negativa soprattutto se viene eseguita in tempi relativamente tardivi rispetto all'esordio dell'emorragia, poiché alcune lesioni possono essere assai fugaci. Nel nostro caso la prima rettosigmoidoscopia non ha consentito di studiare la parete colica per la presenza di abbondante materiale ematico e solido, per cui è stato necessario ripetere l'esame il giorno successivo; pertanto la negatività dell'esame potrebbe essere secondaria al tempo di esecuzione. L'arteriografia selettiva dell'arteria mesenterica, pur avendo un alto grado di accuratezza diagnostica²⁰, in alcuni casi non riesce ad evidenziare la lesione responsabile del sanguinamento^{21,22}. L'endoscopia intraoperatoria può essere d'aiuto nel dimostrare quelle lesioni che non vengono individuate all'esame endoscopico e/o angiografico²¹, ma a causa dell'elevata incidenza di complicanze, generalmente dovute alla laparotomia, viene riservata solo ai casi in cui il rischio connesso al persistere del sanguinamento supera il rischio operatorio.

Anche nella nostra paziente si è avuta una completa remissione degli episodi emorragici dopo la sostituzione valvolare aortica, in linea con quanto già segnalato in letteratura²³. Il caso che abbiamo descritto non ha avuto una diagnosi definitiva, tuttavia riteniamo che possa ragionevolmente corrispondere alla sindrome di Heyde sulla base di alcune considerazioni: a) la mancata dimostrazione di una sicura sede emorragipara consente di prendere in considerazione la presenza di una lesione angiodisplastica del tratto gastrointestinale; b) la mancanza di nuovi episodi di emorragia nel periodo di

follow-up dopo l'intervento di sostituzione valvolare aortica e questo sembrerebbe essere un argomento in favore dell'esistenza della sindrome di Heyde.

In conclusione, se da un lato ci sono numerosi studi che dimostrano l'esistenza della sindrome di Heyde, dall'altro esistono alcuni studi che non hanno dimostrato una relazione certa tra la stenosi aortica e l'angioidisplasia intestinale²⁴.

Tutte e due le patologie, la stenosi aortica e l'angioidisplasia intestinale, sono relativamente frequenti nel paziente anziano, ma sono stati riportati casi di associazione in pazienti giovani, quindi stabilire quale sia il legame tra le due patologie è realmente difficile: una coincidenza di due malattie relativamente frequenti nell'anziano o alla base c'è un fattore unificante, un legame che associa le due malattie?

La stenosi aortica sembra condividere molte somiglianze con la malattia aterosclerotica²⁵ e questo potrebbe rafforzare l'ipotesi di Rogers^{5,6} secondo la quale non è la stenosi aortica "pura" ad associarsi ad angioidisplasia ma è la presenza di aterosclerosi che determina lo sviluppo di anomalie vascolari; per avvalorare questa ipotesi ulteriori studi dovranno stabilire se le angioidisplasie sono in relazione con lo sviluppo di un processo simil-aterosclerotico, con o senza fenomeni ischemici.

Sicuramente la mancanza di criteri oggettivi che consentano di definire con certezza la relazione tra stenosi aortica ed emorragia gastrointestinale ha creato molta confusione nel mondo scientifico gettando discredito sull'esistenza della sindrome di Heyde.

Alla base dei meccanismi eziopatogenetici della sindrome di Heyde molti punti restano ancora irrisolti, e soltanto studi prospettici controllati su ampi numeri, che dimostrino in maniera inequivocabile l'associazione tra la stenosi aortica e l'angioidisplasia gastrointestinale, potranno dare delle risposte certe.

Riassunto

La sindrome di Heyde descrive l'associazione tra la stenosi aortica calcifica e l'emorragia intestinale. La relazione fisiopatologica tra le due entità cliniche rimane ancora inspiegata. In molti studi l'emorragia gastrointestinale è stata attribuita alla presenza di angioidisplasia intestinale, con cessazione dell'emorragia dopo sostituzione valvolare aortica. Descrizione di un caso clinico.

Parole chiave: Emorragia intestinale; Sindrome di Heyde; Stenosi aortica.

Bibliografia

1. Preik M, Strauer BE. Recurrent epistaxis in a patient with aortic valve stenosis: a variant of Heyde syndrome? *Med Klin* 2002; 97: 170-3.

2. Oneglia C, Sabatini T, Rusconi C, et al. Prevalence of aortic valve stenosis in patients affected by gastrointestinal angiodysplasia. *Eur J Med* 1993; 2: 75-8.
3. Galloway SJ, Casarella WJ, Shimkin PM. Vascular malformations of the right colon as a cause of bleeding in patients with aortic stenosis. *Radiology* 1974; 133: 11-5.
4. Batur P, Stewart WL, Isaacson H. Increased prevalence of aortic stenosis in patients with arteriovenous malformations of the gastrointestinal tract in Heyde syndrome. *Arch Intern Med* 2003; 163: 1821-4.
5. Rogers BH. Increased prevalence of acquired vascular abnormalities of the gastrointestinal tract associated with aortic stenosis and other cardiac, pulmonary, and vascular diseases. *Arch Intern Med* 2004; 164: 678-80.
6. Rogers BH. Endoscopic diagnosis and therapy of mucosal vascular abnormalities of the gastrointestinal tract occurring in elderly patients and associated with cardiac, vascular, and pulmonary disease. *Gastrointest Endosc* 1980; 26: 134-8.
7. Greenstein RJ, McElhinney AJ, Reuben D, Greenstein AJ. Colonic vascular ectasias and aortic stenosis: coincidence or causal relationship? *Am J Surg* 1986; 151: 347-51.
8. Fujita H, Tomiyama J, Chuganji Y, Momoi M, Tanaka T. Diffuse angiodysplasia of the upper gastrointestinal tract in a patient with hypertrophic obstructive cardiomyopathy. *Intern Med* 2000; 39: 385-8.
9. Olsson M, Hultcrantz R, Schulman S, Wallgren E. Acquired platelet dysfunction may be an aetiological factor in Heyde's syndrome: normalization of bleeding time after aortic valve replacement. *J Intern Med* 2002; 252: 516-23.
10. Vincentelli A, Susen S, Le Tourneau T, et al. Acquired von Willebrand syndrome in aortic stenosis. *N Engl J Med* 2003; 349: 343-9.
11. Warkentin TE, Moore JC, Morgan DG. Aortic stenosis and bleeding gastrointestinal angiodysplasia: is acquired von Willebrand's disease the link? *Lancet* 1992; 340: 35-7.
12. Williams RC Jr. Aortic stenosis and unexplained gastrointestinal bleeding. (letter) *Arch Intern Med* 2004; 164: 679.
13. Obadia JF, Brachet A, Lancon JP, Raoux MH, Brenot R, David M. Colonic angiodysplasia with chronic digestive hemorrhage cured after valvular replacement for aortic valve stenosis. *Arch Mal Coeur Vaiss* 1999; 84: 569-72.
14. Soran H, Lewis M, Whorwell PJ. Bleeding angiodysplasia: should we concentrate more on the aortic valve than on the bowel? *Int J Clin Pract* 2002; 56: 155-6.
15. Drenth JP, Nagengast FM. Aortic stenosis and intestinal blood loss from angiodysplasia: valve replacement is a therapeutic option. *Ned Tijdschr Geneesk* 2000; 144: 2237-40.
16. Sheffer SM, Leatherman LL. Resolution of Heyde's syndrome of aortic stenosis and gastrointestinal bleeding after aortic valve replacement. *Ann Thorac Surg* 1986; 42: 477-80.
17. Arcidiacono G, De Domenico C, Battaglia E, et al. Angiodysplasia of the right colon and aortic stenosis. A case report. *Minerva Cardioangiol* 1996; 44: 173-7.
18. Schwartz J, Rozenfeld V, Habet B. Cessation of recurrent bleeding from gastrointestinal angiodysplasia, after beta-blocker treatment in a patient with hypertrophic subaortic stenosis: a case history. *Angiology* 1992; 43: 244-8.
19. Ito T, Ando H. A case of gastrointestinal bleeding associated with calcific aortic stenosis. *Jpn Circ J* 1994; 58: 439-42.
20. Love JW. The syndrome of calcific aortic stenosis and gastrointestinal bleeding: resolution following aortic valve replacement. *J Thorac Cardiovasc Surg* 1982; 83: 779-83.
21. Bowden TA, Hooks VH, Mansberger AR. Intestinal vascular ectasias: a new look at an old disease. *South Med J* 1982; 75: 1310-7.
22. Tedesco FJ, Griffin JW, Khan AQ. Vascular ectasia of the

- colon: clinical, colonoscopic, and radiographic features. *J Clin Gastroenterol* 1980; 2: 233-8.
23. Granel B, Serratrice J, Bernit E, et al. Heyde syndrome. *Presse Med* 2002; 31: 1451-3.
24. Mehta PM, Heinsimer JA, Bryg RJ, Jaszewski R, Wynne J. Reassessment of the association between gastrointestinal arteriovenous malformations and aortic stenosis. *Am J Med* 1989; 86: 275-7.
25. Otto CM, Lind BK, Kitzman DW, Gersh BJ, Siscovick DS. Association of aortic valve sclerosis with cardiovascular mortality and morbidity in the elderly. *N Engl J Med* 1999; 341: 142-7.